intercus

Operační technika

Perkutánní sutura Achillovy šlachy Drážďanským nástrojem

Označení Strana

Materiál 1
Indikace 1
Kontraindikace 1
Vlastnosti 1
Lékaři zodpovědní za design 2
Lékařský autor operační techniky 2
Reference 2
Poučení pacienta 3
Instrumentárium 3
Doporučený šicí materiál 3
Předoperační příprava 4
Poloha 4
Umístění nástroje 5
Operační technika 5
Zvláštnosti 8
Rizika, chyby, komplikace 8
Pooperační léčba 9
Literatura 10
Kontakt 12

Číslo patentu: DE 100 15 944

Drážďanský nástroj

Drážďanský nástroj byl vyvinut pro minimálně invazivní ošetření čerstvé ruptury Achillovy šlachy (sutura pDI).

Materiál

nástrojová ocel

Indikace

Sutura pDI je indikována u čerstvé ruptury Achillovy šlachy. U čerstvé distální ruptury Achillovy šlachy existuje indikace pro suturu pDI s trans-osálním ukotvením přes otvor v tuber calcanei.
Při proximální ruptuře muskulotendinózního přechodu se upřednostňuje konzervativní funkční terapie.

Kontraindikace

Kontraindikací sutury pDI jsou chronické a spontánní ruptury Achillovy šlachy, neboť u indurovaných nebo silně degenerovaných šlachových pahýlů je přímé kontaktní hojení ztížené a při ireverzibilní kontraktuře m. triceps surae nelze uzavřít oblast defektu.

Vlastnosti

Sutura pDI se vyznačuje následujícími principy:

- ochrana peritendinea kožním řezem daleko od ruptury,
- minimalizace rizika léze n. suralis preparací ve vrstvě mezi bércovou fascií a peritendineem,
- optimalizace adaptace šlachových pahýlů průběhem nitě souběžně se šlachou,
- stabilizace ukotvení nitě zvětšením odstupu od místa ruptury a použitím nevstřebatelného šicího materiálu,
- použití jednoduchého, resterilizovatelného instrumentária.

Lékaři zodpovědní za design

Prof. Dr. med. Hans Zwipp, OUC, Univerzitní klinika Drážďany
Priv.-Doz. Dr. med. Michael H. Amlang, OUC, Univerzitní klinika Drážďany

Lékařský autor operační techniky

Priv-Doz. Dr. med. Michael H. Amlang, OUC, Univerzitní klinika Drážďany

Reference

A. Keller, C. Ortiz, E. Wagner, P. Wagner, P. Mococain:
Mini-Open Tenorrhaphy of Acute Achilles Tendon Ruptures:
Medium-Term Follow-up of 100 Cases.
Am J Sports Med 2014 42: 731

H. Henríquez, R. Muñoz, G. Carcuro, C. Bastías:
Is Percutaneous Repair Better Than Open Repair in Acute Achilles Tendon Rupture?
Clin Orthop Relat Res 2011

C. Ortiz, E. Wagner, P. Mocoçain, G. Labarca, A. Keller, A. Del Buono, N. Maffulli:
Biomechanical comparison of four methods of repair of the Achilles tendon
J Bone Joint Surg Br 2012;94-B:663–7.

Poučení pacienta

- Obecná chirurgická rizika
- Reruptura
- Porucha hojení
- Infekce
- Snížení síly
- Poranění nervu

Instrumentárium

2 Drážďanské nástroje (I1 + I2)
1 úhloměr

Doporučený šicí materiál

STANDARD:

3 nevstřebatelné, povrstvené, splétané polyesterové nitě o délce 750 mm, tloušťka 0, a rovné jehly dlouhé 65 mm
např. Ethibond® Excel 0

nebo

2 pomalu vstřebatelné, monofilové polydioxanonové nitě
tloušťka USP1 a rovná jehla délky 65 mm
např. Ethicon PDS II® tloušťka USP1

BÉRCOVÁ FASCIE A PODKOŽNÍ TKÁŇ:

vstřebatelný šicí materiál
např. Vicryl® 3x0 nebo 4x0

Předoperační příprava

Mělo by být provedeno ultrazvukové vyšetření k posouzení lokalizace ruptury a stanovení adaptace okrajů šlachy v 20° plantární flexi (Amlang et al. 2011).
Doporučuje se včasná jednorázová antibiotická profylaxe podáním cefalosporinu (30–60 minut před provedením kožního řezu).
Při vlastním postupu se osvědčila regionální anestézie distální blokádou sedacího nervu. Kromě toho lze s přihlédnutím k doporučené celkové dávce lokálních anestetik dodatečně provést infiltraci oblasti incize 1% xylonestu s adrenalinem 1 : 200000. Vzhledem k tomu, že chirurgický zákrok probíhá bez turniketu, lze v operované oblasti snížit tendenci ke krvácení.

Poloha

Zákrok v poloze na břiše. Pneumatický turniket není zapotřebí. Sterilní zakrytí obou bérců pro přesné nastavení předpětí musculus triceps surae v porovnání se zdravou stranou. Pozitivní Matlesův test ukazuje ztrátu předpětí m. triceps surae v důsledku ruptury Achillovy šlachy.

Umístění nástroje

Po přiložení nástroje k naplánování pozdějšího umístění, označení oblasti ruptury a kožního řezu následuje 3 cm dlouhá, dorsomediální incize s odstupem 3 cm od oblasti ruptury.

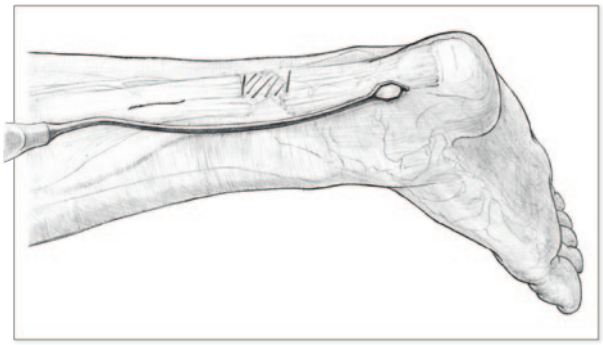

Ukáže se bércová fascie, která se otevře, přičemž v hloubce se objeví peritendineum. Peritendineum se neotvírá. První nástroj se vloží do vrstvy mezi bércovou fascií a peritendineem.

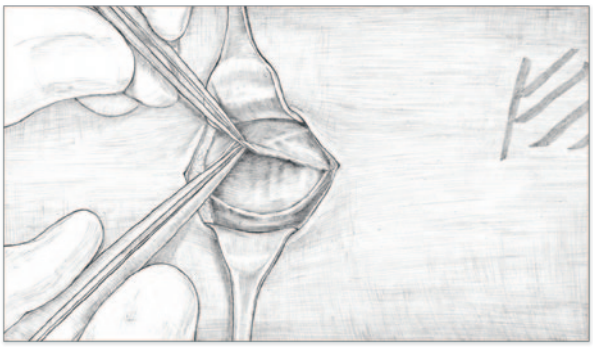

Operační technika

Otvor nástroje se umístí cca 1 cm proximálně od úponu Achillovy šlachy. Jehla (Ethibond EXCEL® tloušťky 0 nebo Ethicon PDSII® s rovnou jehlou) se propíchne perkutánně skrz otvor nástroje a Achillovu šlachu. Přitom by měl být co nejblíže k úponu zachycen maximální průřez Achillovy šlachy.

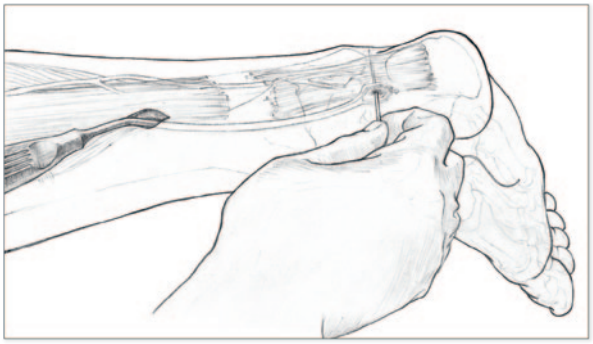

Druhý nástroj se zavede na protější straně šlachy až po jehlu. Jehla se zatáhne zpět do šlachy. Druhý nástroj se posune dále dopředu, dokud nebude otvor nástroje ve výši jehly. Nyní se jehla propíchne skrz otvor druhého nástroje a protáhne se nit.

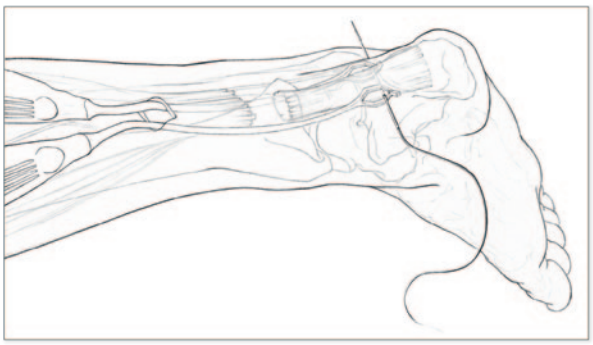

Konce nitě se přidrží.

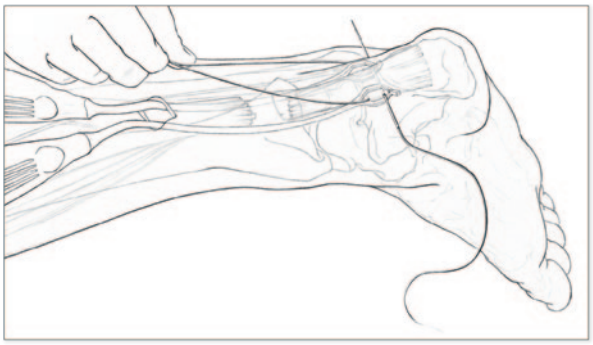

Ihned poté se ve vzdálenosti cca 0,5, resp. 1 cm od první sutury popsaným způsobem umístí druhá a třetí nit.

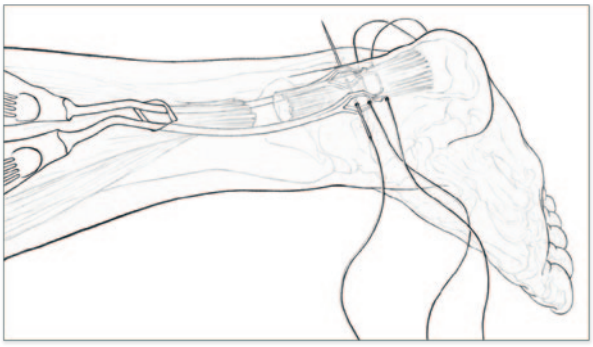

Konce nitě se na jedné straně přidrží a nástroj na protější straně se vytáhne. Následně se upevní vytažené konce nití a odstraní se druhý nástroj. Stabilní upevnění nití ve šlaše se ověří silným zatažením až do maximální plantární flexe nohy. V případě nestabilního uchycení je nutné steh znovu umístit. Odolnost proti vytržení se kontroluje u každé nitě zvlášť.

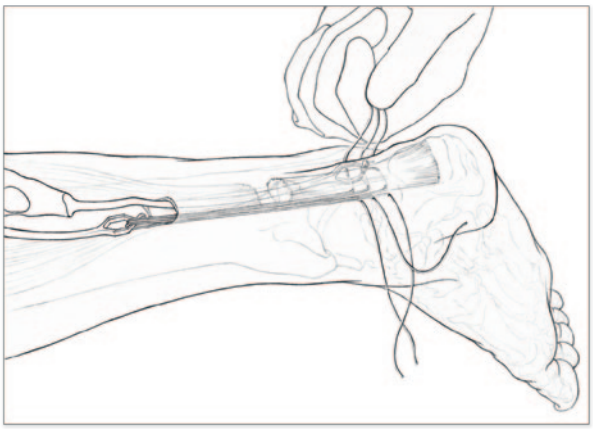

Proximální ukotvení nití je zajištěno stehem provedeným silnou, volnou jehlou se zakřivením 3/8 z laterální nebo mediální strany směrem ke středu, přičemž vzdálenost obou konců nitě by měla být přibližně 5–7 mm.

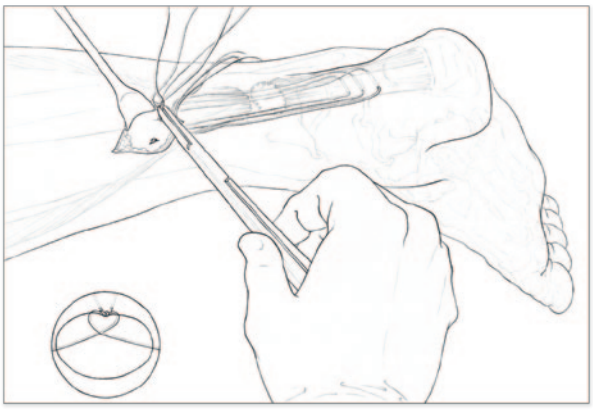

Asistent drží nohu v maximální plantární flexi, vytvoří se uzel, který se pevně utáhne. Uzel se udržuje napnutý. Asistent nohu uvolní a s kolenem ohnutým v úhlu 90° se změří úhel plantární flexe (Matlesův test). Následuje nastavení předpětí s lehkým překorigováním o 5° a zkompletování uzlu. Cca 1 cm, resp. až 2 cm proximálně od prvního uzlu se stejným způsobem upevní další dvě nitě, přitom zde lze dodatečnou smyčkou zvýšit primární pevnost.

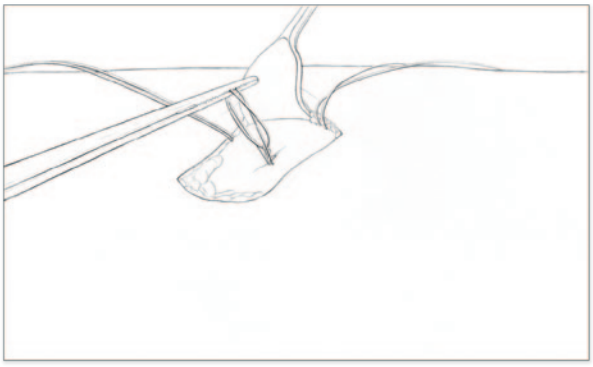

Uzly se upnutím obou nití a vpichem přímo vedle a proximálně od uzlu „zanoří“. Bércová fascie, stejně jako subkutánní tkáň se uzavřou vstřebatelným šicím materiálem (Vicryl® 3x0) a rána intrakutánním stehem.

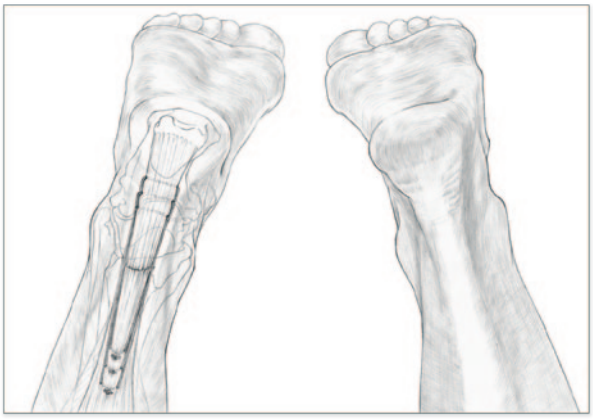

Vzhledem k tomu, že neporaněná noha se v zásadě sterilně zakryje, lze při této technice pomocí Matlesova testu správně nastavit předpětí v porovnání s protější stranou. Cílem je lehké překorigování o 5°. Je nutné se vyvarovat příliš malému předpětí.

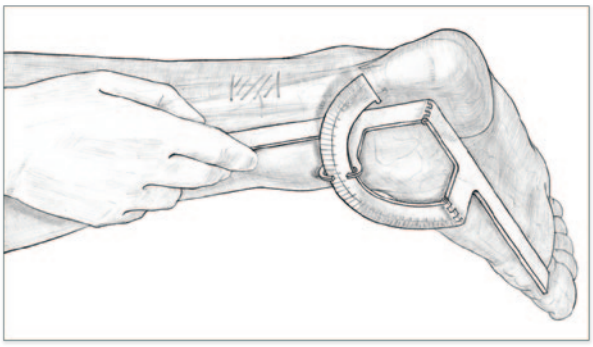

Zvláštnosti

Při distální ruptuře Achillovy šlachy jsou nástroje vedeny dolů až ke kalkaneu a tři nitě se přes otvor nástroje vyvrtaným otvorem o průměru 2,5 mm s použitím vodicího pouzdra trans-kalkaneárně ukotví.

Rizika, chyby, komplikace

- nedostatečné uchycení nitě (intraoperační test): nové umístění při dostatečných zkušenostech nebo trans-kalkaneární ukotvení, alternativně rozšíření řezu a přechod na konvenční, otevřenou techniku
- kožní řez je příliš blízko oblasti ruptury (vzdálenost 3 cm!), v prasklé šlachové tkáni drží proximální fixace nedostatečně: rozšíření řezu proximálně, s prvním stehem se proximální pahýl vytáhne distálně,
- intraoperační poranění peritendinea: sutura nití Vicryl® 3x0 USP, teprve poté pokračování v perkutánním stehu
- infekce rány: chirurgická revize s kompletním odstraněním šicího materiálu
- vytvoření píštěle: chirurgická revize s kompletním odstraněním šicího materiálu
- reruptura: otevřená sutura šlachy
- léze n. suralis: chirurgická revize (poranění nervu suralis při popsané technice by bylo představitelné jen tehdy, pokud by kožní řez neprobíhal dorsomediálně, nýbrž pro usnadnění techniky mediálně přes Achillovu šlachu a nerv by byl zachycen subkutánním stehem)

Pooperační léčba

- Pooperační imobilizace nohy probíhá pomocí ventrální plastové longety v 20° plantární flexi až do 3. až 4. pooperačního dne. Poté pacient obdrží jednu
- botu Vario-Stabil® s 4 cm vysokým podpatkem a botu na protější nohu. Ventrální plastová longeta se přikládá v noci až do 6. pooperačního týdne. Profylaxe trombózy nízkomolekulárním heparinem se doporučuje až do 6. pooperačního týdne, protože až tehdy se odstraní ventrální dlaha boty Vario-Stabil® a uvolní se pohyb v horním hlezenním kloubu. Doporučená kontrola počtu krevních destiček by měla probíhat v souladu se směrnicemi.
- V 6. a 7. týdnu oboustranné snížení podpatku boty Vario-Stabil® o 1 cm.
- Při odložení boty Vario-Stabil® po 8 týdnech by měl pacient pomocí vhodné fyzioterapie a samostatného cvičení dosáhnout v podstatě normálního rozsahu pohybu horního hlezenního kloubu. Tento postup se osvědčil, jinak by totiž byla pohyblivost horního hlezenního kloubu v tomto okamžiku silně omezena a v důsledku vysoké tuhosti zhojené Achillovy šlachy by při špatném došlápnutí hrozilo zvýšené riziko
- reruptury. Viskoelastický patní klín dokáže ztrátu elasticity částečně vykompenzovat a měl by se po odložení boty Vario-Stabil® až do 12. týdne nosit v kotníkové obuvi pod vnitřní stélkou (Drážďanský patní klín, Thanner, Höhstädt). Později by se měl viskoelastický patní klín používat jen příležitostně při větších zátěžích nebo k profylaxi ruptury při sportu, jako je volejbal.
- Fyzioterapie s botou Vario-Stabil® může být zahájena od 2. pooperačního týdne.
- Program fyzioterapie v první fázi zahrnuje koordinační trénink, nácvik chůze se speciální botou (malé krůčky) a jízda na kole pro bicyklovou ergometrii, přičemž při šlapání do pedálů proti nízkému odporu by se měla nasadit pata.
- Od 4. týdne se začíná s pohybovým cvičením až do neutrální polohy, terapeutickým ultrazvukem do oblasti ruptury a masáží okolní oblasti.
- Od 6. týdne jsou pak nutné aktivní pohybové cviky v plném rozsahu pohybu horního hlezenního kloubu.
- Po odstranění boty Vario-Stabil® po 8. týdnu následuje fáze intenzivní fyzioterapie s pohybovými cvičeními, nácvik chůze a rehabilitace pro posílení svalstva. Při cvičení na vyšetřovacím kole se stále více zatěžuje přední část nohy.
- Terapeutický ultrazvuk na oblast ruptury se předepisuje až do 10. týdne.
- Od 8. týdne je možná jízda na kole a plavání. S běžeckým tréninkem lze začít od 12. týdne. Pacient by však měl do sportovní boty vložit speciální patní klín. Plná sportovní zátěž, to platí zejména pro míčové sporty, je povolena cca 6 měsíců po operaci.
- Edémy se mohou objevit i 4 měsíce po ruptuře, a to i u správně zahojené Achillovy šlachy, a měly by se po vyloučení hluboké žilní trombózy léčit pomocí lymfatické drenáže.
- Pracovní schopnosti pacient dosahuje v závislosti na profesi v 2.–10. týdnu.

Drážďanský nástroj
k ošetření perkutánních ruptur Achillovy šlachy

	č. výr.
I1	750.109601-I1
I2	750.109601-I2

používá se v páru

Literatura

» Amlang MH, Busch T, Zwipp H: Nahtinstrument für die peritendineumerhaltende, percutane Achillessehnennaht. Deutsches Patent- und Markenamt. Deutschland: A61B 17/04, 2000.

» Amlang MH, Christiani P, Heinz P, Zwipp H: Die perkutane Achillessehnennaht mit dem Dresdner Instrument. Technik und Ergebnisse. Unfallchirurg 2005; 108(7): 529-36.

» Amlang MH, Rammelt S, Haupt C, Friedrich A, Zwipp H: Klinische und sonografische Kriterien für die differenzierte Therapie der Achillessehnenruptur. Fuss & Sprunggel 2009; 7:230-241.

» Amlang MH, et al.: Ultrasonographic classification as a Rationale for Individual Treatment Selection. ISRN Orthopedics, 2011; 1-10.

» Amlang MH, Maffuli N, Longo UG, Stubig T, Imrecke J, Hufner T: Operative Behandlung der Achillessehnenruptur. Unfallchirurg, 113(9): 712-20, 2010.

» Amlang MH, Zwipp H: Tendinose und Ruptur der Achillessehne. Orthopädie & Unfallchirurgie up2date 2011; 6: 259-282/Z Orth Unfallchir, 2012, (150) 99-118

Osobní poznámky

ICPOP04cs 00 2019-07

CE 0197

Hersteller und Vertrieb
Manufacturer and distributor

INTERNATIONAL

INTERCUS GmbH
Zu den Pfarreichen 5
07422 Bad Blankenburg
GERMANY

Tel.: +49 36741 588-0
Fax: +49 36741 588-285
E-Mail: info@intercus.de
www.intercus.de

Vertrieb
Distributor

NATIONAL

INTERCUS Vertriebs GmbH
In der Flecke 22 - 23
07422 Bad Blankenburg
GERMANY

Tel.: +49 36741 586265
Fax: +49 36741 586469
E-Mail: info@intercus-vertrieb.de
www.intercus.de